SANTO AGOSTINHO
Hospital Veterinário

INFORMAÇÕES DO PACIENTE

•Nome: Baby Especie: Canino Raça: Lhasa Apso Idade: 08 anos e 03 meses Peso: 12,1 kg Sexo: M
•Tutor: Leonardo de Freitas Mol Data: 09/09/2025

Laudo Ecodopplercardiográfico

Medidas Ecodopplercardiográficas:

➢ **Átrio Esquerdo:** **Valores:** **Referência:**

Átrio esquerdo	• 2,23 cm	• 13,9 – 22,9
Aorta	• 1,64 cm	• 14,7 – 22,5
Relação átrio esquerdo/aorta	• 1,36	Até 1,6
Distância do ponto E ao SIV	2,0 mm	• Até 5.5 mm

➢ **Ventrículo Esquerdo:** **Valores:** **Referência:**

Septo Interventricular em diástole	• 8,50 mm	• 5,3 – 10,8 mm
Câmara ventricular esquerda em diástole	• 26,90 mm	26,4 – 38,5 mm
Parede livre do ventrículo esquerdo em diástole	7,70 mm	5,2 -10,7 mm

Septo interventricular em sistóle	9,30 mm	• 7,8 – 14,4 mm
Câmara ventricular esquerda em sístole	16,60 mm	15,6 – 27,6 mm
Parede livre do ventrículo esquerdo em sístole	11,80 mm	8,3 – 15,1 mm

Fração de Ejeção (Teicholz)	60,41 %	• > 50 %
Fração de Encurtamento (Teicholz)	30,51 %	• 30 – 50 %
DIVEnd	1,3	• 1,35 – 1,73
DIVEns	0,8	• 0,79 – 1,14

Avaliação Hemodinâmica (Doppler)

- **Mitral**

	Valores:	Referência:
Onda E	• 0,65 m/s	0,52 – 0,91 m/s
Onda A	• 0,50 m/s	• 0,45 – 0,57 m/s
Relação E/A	• 1,29	>1 <2
Velocidade Máxima do refluxo mitral	1,90 m/s	• -
Gradiente de pressão de refluxo mitral	14,46 mmHg	• -
TRIV	90 ms	• 41-65 ms
E/TRIV	0,72	• Até 2,5

- **Tricúspide**

	Valores:	Referência:
Velocidade Máxima do refluxo tricúspide	• 1,84 m/s	• -
Gradiente de pressão de refluxo tricúspide	• 13,58 mmHg	• -
TAPSE	• 10,3 mm	• 10 - 16 mm
Relação E/A	• 1,51	•

- **Pulmonar**

	Valores:	Referência:
Pico de velocidade máxima do fluxo pulmonar	• 0,90 m/s	• Até 2.2 m/s
Gradiente de pressão do fluxo pulmonar	3,25 mmHg	• -
Velocidade máxima do refluxo pulmonar	-	•
Gradiente de pressão do refluxo pulmonar	-	•
Artéria Tronco Pulmonar/ Artéria Aorta	0,83	• Até 1,0

- **Aorta**

	Valores:	Referência:
Pico de velocidade máxima do fluxo aórtico	1,23 m/s	• Até 2.2 m/s
Gradiente de pressão do fluxo aórtico	6,05 mmHg	• -
Velocidade máxima do refluxo aórtico	Ausente	•
Gradiente de pressão do refluxo aórtico	-	•

COMENTÁRIOS:

Relação átrio esquerdo/ aorta dentro do valor de normalidade.

Ventrículo esquerdo: dimensões internas dentro da normalidade. Função sistólica e diastólica dentro da normalidade segundo parâmetros observados.

Não foram visualizadas alterações pericárdicas dignas de nota.

Levando em consideração os achados em sítios anatômicos, a probabilidade de ocorrência de hipertensão pulmonar é baixa.

Valva pulmonar morfologicamente sem alterações, sem sinais de refluxo ao estudo com Doppler.

Valva aórtica morfologicamente sem alterações, sem sinais de refluxo ao estudo com Doppler.

Valva tricúspide morfologicamente sem alterações e movimentação normal, apresentando refluxo ao estudo com Doppler.

Valva mitral morfologicamente apresenta espessamento e movimentação normal, apresentando refluxo ao estudo com Doppler.

As câmaras direitas encontram-se com dimensões preservadas em avaliação subjetiva.

CONCLUSÕES:

Imagens ecocardiográficas sugestivas de degeneração mixomatosa da valva mitral e insuficiência da valva tricúspide, sem repercussão hemodinâmica.

Belo Horizonte, 09 de setembro de 2025.

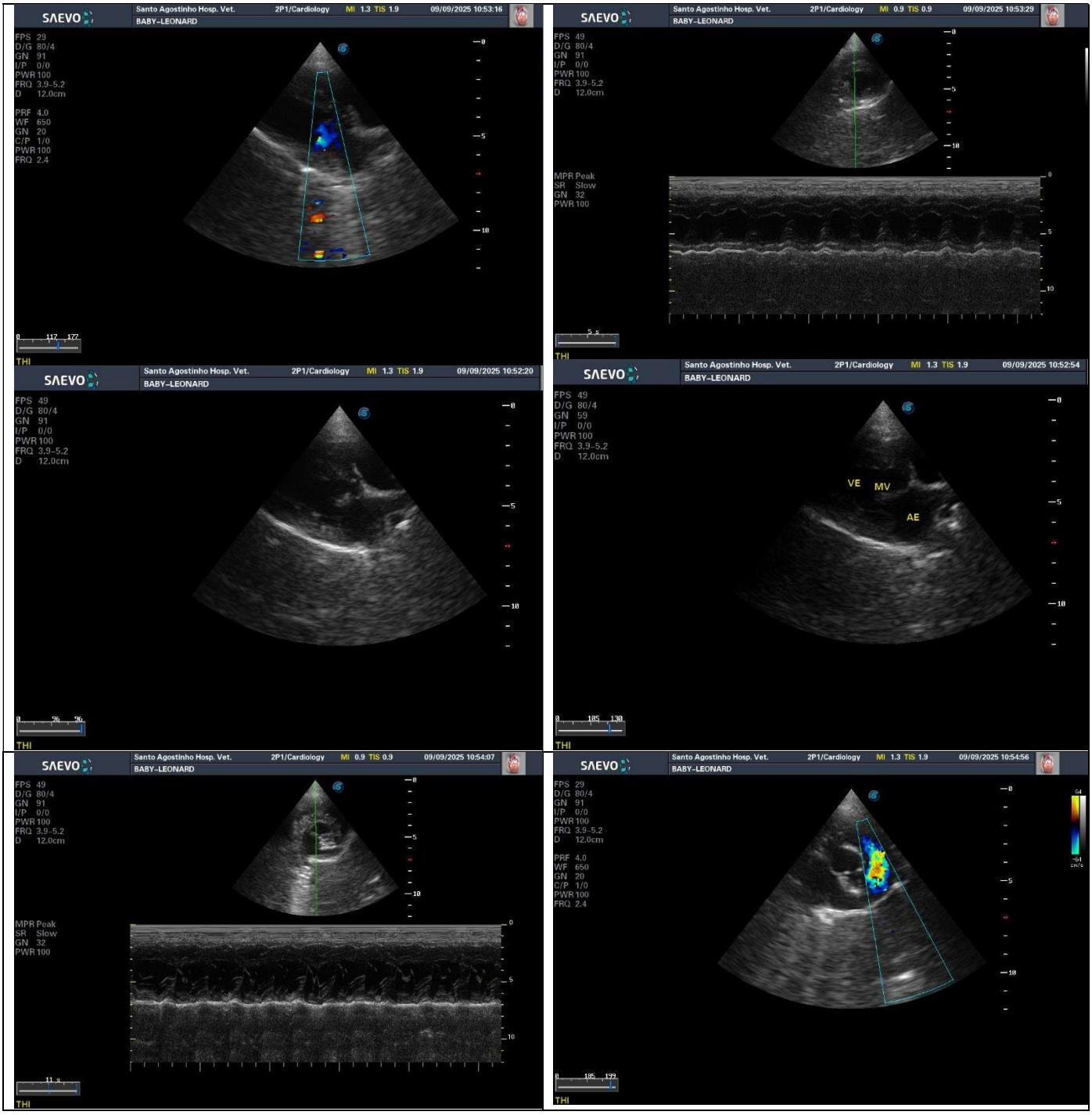
SAEVO
Santo Agostinho Hosp. Vet.
2P1/Cardiology
MI 1.3 TIS 1.9
09/09/2025 10:53:16
BABY-LEONARD
FPS 29
D/G 80/4
GN 91
I/P 0/0
PWR 100
FRQ 3.9-5.2
D 12.0cm
PRF 4.0
WF 650
GN 20
C/P 1/0
PWR 100
FRQ 2.4
THI
SAEVO
Santo Agostinho Hosp. Vet.
2P1/Cardiology
MI 0.9 TIS 0.9
09/09/2025 10:53:29
BABY-LEONARD
FPS 49
D/G 80/4
GN 91
I/P 0/0
PWR 100
FRQ 3.9-5.2
D 12.0cm
MPR Peak
SR Slow
GN 32
PWR 100
THI
SAEVO
Santo Agostinho Hosp. Vet.
2P1/Cardiology
MI 1.3 TIS 1.9
09/09/2025 10:52:20
BABY-LEONARD
FPS 49
D/G 80/4
GN 91
I/P 0/0
PWR 100
FRQ 3.9-5.2
D 12.0cm
THI
SAEVO
Santo Agostinho Hosp. Vet.
2P1/Cardiology
MI 1.3 TIS 1.9
09/09/2025 10:52:54
BABY-LEONARD
FPS 49
D/G 80/4
GN 59
I/P 0/0
PWR 100
FRQ 3.9-5.2
D 12.0cm
VE
MV
AE
THI
SAEVO
Santo Agostinho Hosp. Vet.
2P1/Cardiology
MI 0.9 TIS 0.9
09/09/2025 10:54:07
BABY-LEONARD
FPS 49
D/G 80/4
GN 91
I/P 0/0
PWR 100
FRQ 3.9-5.2
D 12.0cm
MPR Peak
SR Slow
GN 32
PWR 100
THI
SAEVO
Santo Agostinho Hosp. Vet.
2P1/Cardiology
MI 1.3 TIS 1.9
09/09/2025 10:54:56
BABY-LEONARD
FPS 29
D/G 80/4
GN 91
I/P 0/0
PWR 100
FRQ 3.9-5.2
D 12.0cm
PRF 4.0
WF 650
GN 20
C/P 1/0
PWR 100
FRQ 2.4
THI

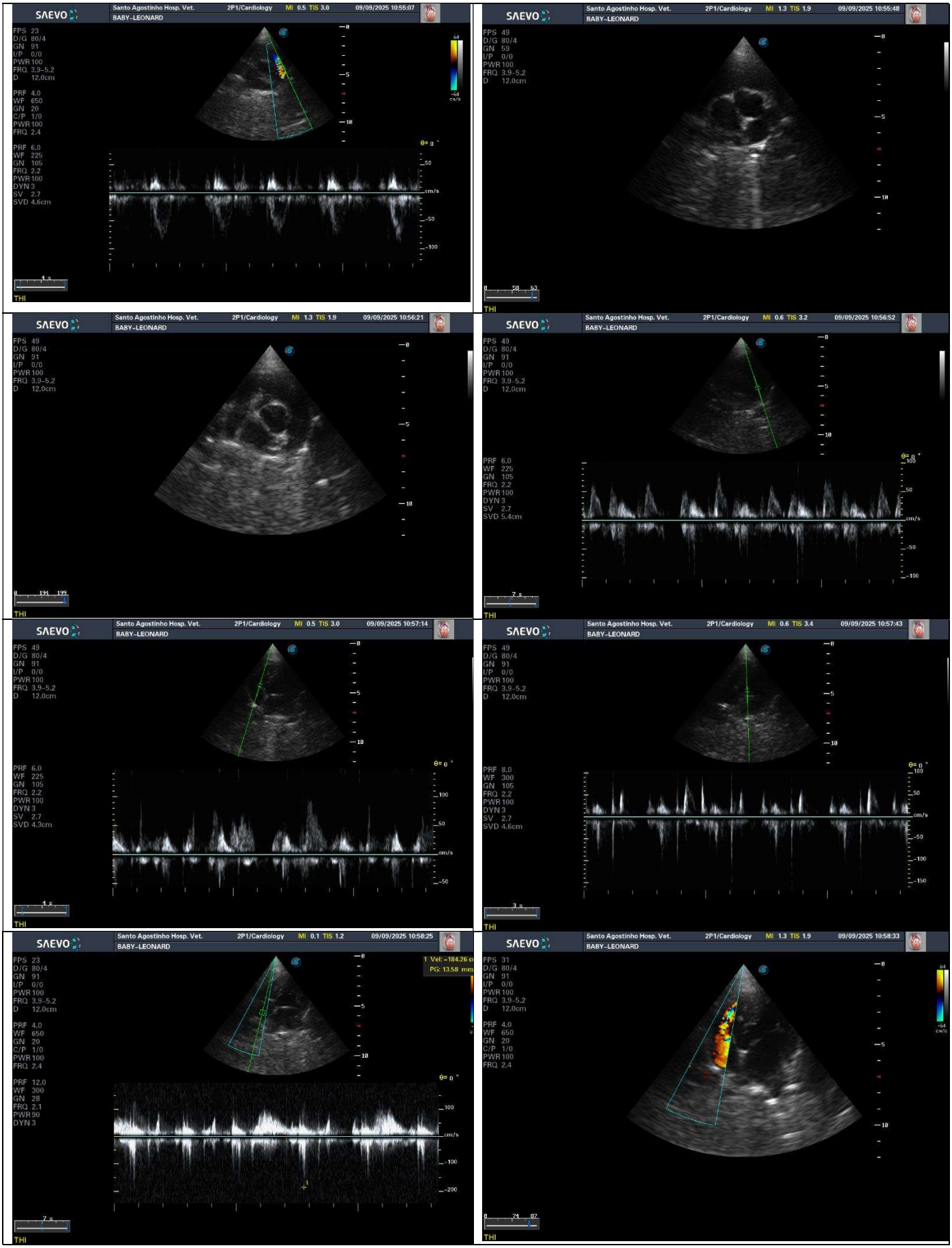
SAEVO
Santo Agostinho Hosp. Vet.
2P1/Cardiology
MI 0.5 TIS 3.0
09/09/2025 10:55:07
BABY-LEONARD
FPS 23
D/G 80/4
GN 91
I/P 0/0
PWR 100
FRQ 3.9-5.2
D 12.0cm
PRF 4.0
WF 650
GN 20
C/P 1/0
PWR 100
FRQ 2.4
PRF 6.0
WF 225
GN 105
FRQ 2.2
PWR 100
DYN 3
SV 2.7
SVD 4.6cm
THI
SAEVO
Santo Agostinho Hosp. Vet.
2P1/Cardiology
MI 1.3 TIS 1.9
09/09/2025 10:55:48
BABY-LEONARD
FPS 49
D/G 80/4
GN 59
I/P 0/0
PWR 100
FRQ 3.9-5.2
D 12.0cm
THI
SAEVO
Santo Agostinho Hosp. Vet.
2P1/Cardiology
MI 1.3 TIS 1.9
09/09/2025 10:56:21
BABY-LEONARD
FPS 49
D/G 80/4
GN 91
I/P 0/0
PWR 100
FRQ 3.9-5.2
D 12.0cm
THI
SAEVO
Santo Agostinho Hosp. Vet.
2P1/Cardiology
MI 0.6 TIS 3.2
09/09/2025 10:56:52
BABY-LEONARD
FPS 49
D/G 80/4
GN 91
I/P 0/0
PWR 100
FRQ 3.9-5.2
D 12.0cm
PRF 6.0
WF 225
GN 105
FRQ 2.2
PWR 100
DYN 3
SV 2.7
SVD 5.4cm
THI
SAEVO
Santo Agostinho Hosp. Vet.
2P1/Cardiology
MI 0.5 TIS 3.0
09/09/2025 10:57:14
BABY-LEONARD
FPS 49
D/G 80/4
GN 91
I/P 0/0
PWR 100
FRQ 3.9-5.2
D 12.0cm
PRF 6.0
WF 225
GN 105
FRQ 2.2
PWR 100
DYN 3
SV 2.7
SVD 4.3cm
THI
SAEVO
Santo Agostinho Hosp. Vet.
2P1/Cardiology
MI 0.6 TIS 3.4
09/09/2025 10:57:43
BABY-LEONARD
FPS 49
D/G 80/4
GN 91
I/P 0/0
PWR 100
FRQ 3.9-5.2
D 12.0cm
PRF 8.0
WF 300
GN 105
FRQ 2.2
PWR 100
DYN 3
SV 2.7
SVD 4.6cm
THI
SAEVO
Santo Agostinho Hosp. Vet.
2P1/Cardiology
MI 0.1 TIS 1.2
09/09/2025 10:58:25
BABY-LEONARD
FPS 23
D/G 80/4
GN 91
I/P 0/0
PWR 100
FRQ 3.9-5.2
D 12.0cm
PRF 4.0
WF 650
GN 20
C/P 1/0
PWR 100
FRQ 2.4
PRF 12.0
WF 300
GN 28
FRQ 2.1
PWR 90
DYN 3
1 Vel: -184.26
PG: 13.58 mm
THI
SAEVO
Santo Agostinho Hosp. Vet.
2P1/Cardiology
MI 1.3 TIS 1.9
09/09/2025 10:58:33
BABY-LEONARD
FPS 31
D/G 80/4
GN 91
I/P 0/0
PWR 100
FRQ 3.9-5.2
D 12.0cm
PRF 4.0
WF 650
GN 20
C/P 1/0
PWR 100
FRQ 2.4
THI

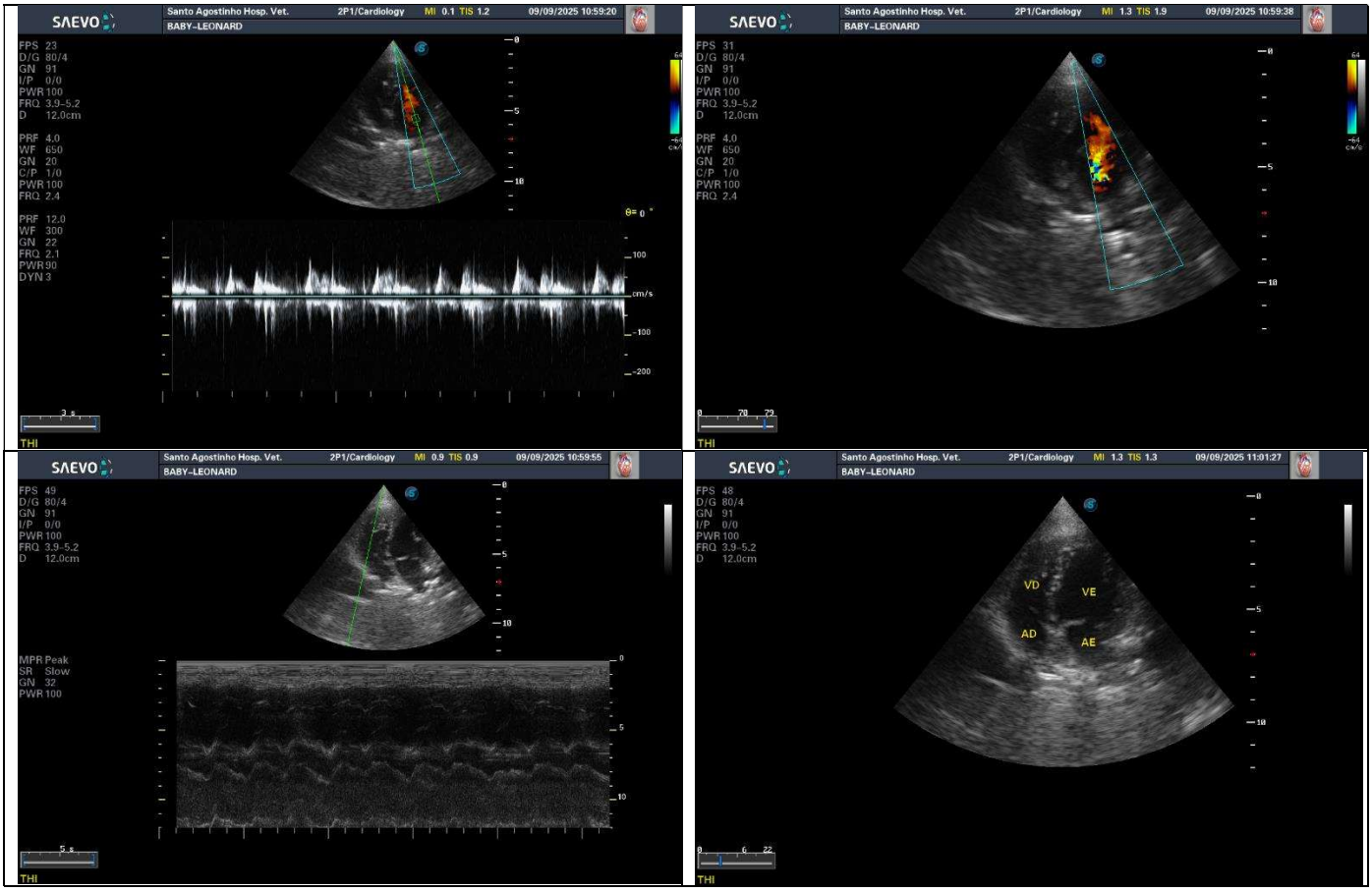



FERNANDA ALVES MIRANDA
MÉDICA VETERINÁRIA
CRMV-MG 27.961

Fonte: CHETBOUL, V.; BUSSADORI, C.; MADRON, E. D. Clinical echocardiography of the dog and cat. Elsevier, 2015, 348p.
CORNELL, C. C. et al. Allometric Scaling of M-Mode Cardiac Measurements in Normal Adult Dogs. Journal of Veterinary Internal Medicine, v. 18, n. 3, p. 311-321, 2004.
JUNE A. B. Veterinary echocardiography. Willey-Blackwell, 2ed., 2011, 632p.

Obs: Este é um exame complementar e, como tal, deverá ser avaliado pelo médico veterinário para correlação com o histórico clínico e decisão diagnóstica e/ou terapêutica.